# Arrachement d'une zone de croissance du bassin (adolescent)

## CE QUE VOUS AVEZ

Lors d'un sprint ou d'un tir puissant pendant la croissance, un muscle fort a arraché un petit morceau d'os encore tendre sur le bassin. Si la radiographie montre que le fragment est peu déplacé (moins de 1,5 à 2 cm environ), il guérit habituellement très bien sans opération, avec du repos puis une reprise très progressive. Cette fiche s'applique seulement après une évaluation médicale avec radiographie.

## CE QUI AIDE

- Utiliser des béquilles tant que la marche fait mal ou fait boiter (souvent 2 à 4 semaines, parfois plus si l'arrachement est sous la fesse).
- Arrêter complètement le sport pendant 4 à 8 semaines, selon l'avis du médecin.
- Mettre de la glace 15 minutes à la fois les premiers jours pour calmer la douleur.
- Reprendre d'abord les mouvements doux, puis le renforcement, seulement quand la zone ne fait plus mal.

## À ÉVITER POUR L'INSTANT

- Étirer ou contracter fortement le muscle blessé pendant les 3 à 4 premières semaines et tant que la zone est douloureuse (cela tire sur l'os en guérison).
- Courir, sauter ou frapper un ballon avant l'accord du médecin.
- Forcer malgré une boiterie.

## RÈGLE DE DOULEUR (0 À 10)



Pendant les premières semaines, les exercices doivent rester sans douleur sur la zone de l'arrachement. Plus tard, une gêne jusqu'à 3 sur 10 est acceptable si elle est revenue à la normale le lendemain matin. L'os doit être totalement indolore avant de reprendre la course.

## QUAND RECONSULTER

- Douleur qui ne diminue pas après 2 semaines de repos relatif et de béquilles.
- Bosse dure qui grossit ou douleur aiguë persistante.
- Boiterie qui dure plus de 3 à 4 semaines.
- Engourdissements, picotements ou douleur électrique à l'arrière de la jambe.
- Douleur qui revient dès la reprise de la marche rapide ou du sport.

**Durée habituelle :** Marche normale sans béquilles en 3 à 6 semaines ; retour complet au sport en 2 à 3 mois (parfois plus long si l'arrachement est sous la fesse).

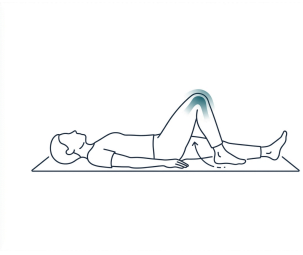

### Mobilité douce sans charge (après la phase de repos initial)

**Départ :** Couché sur le dos, jambes détendues.

**Mouvement :** Pliez et dépliez très doucement le genou et la hanche en faisant glisser le talon sur le matelas, sans aller dans la douleur.

**Dosage :** 10 répétitions lentes, 2 fois par jour.

**Progression :** Augmentez doucement l'amplitude à mesure que la marche redevient normale sans béquilles.

**Erreur fréquente :** Tirer le genou loin pour étirer le muscle.



### Contraction statique légère des fessiers

**Départ :** Couché sur le dos, jambes allongées.

**Mouvement :** Serrez doucement les deux fesses pendant 5 secondes, puis relâchez complètement.

**Dosage :** 10 répétitions, 2 fois par jour.

**Progression :** Passez au pont fessier doux (exercice 3) quand la marche est normale et que l'os ne fait plus mal.

**Erreur fréquente :** Contracter fort, trop tôt, le muscle attaché directement sur la zone douloureuse.



### Pont fessier progressif (phase de renforcement)

**Départ :** Couché sur le dos, genoux pliés, pieds à plat. À commencer vers la 4e semaine au plus tôt, seulement si la marche est normale et indolore. Si l'arrachement est situé sous la fesse (os sur lequel on s'assoit), attendez l'accord du médecin ou du physiothérapeute, car cet exercice sollicite le muscle blessé.

**Mouvement :** Soulevez lentement les hanches en serrant les fesses, tenez 3 secondes et redescendez lentement.

**Dosage :** 3 séries de 10 répétitions, 3 fois par semaine.

**Progression :** Passez aux mini-squats sans douleur, puis au jogging léger après l'accord médical.

**Erreur fréquente :** Reprendre la course avant d'avoir retrouvé toute la force et toute la souplesse sans douleur.

**Références :** Eberbach H et al., Operative versus conservative treatment of apophyseal avulsion fractures of the pelvis in the adolescents, BMC Musculoskelet Disord, 2017 · Schuett DJ, Bomar JD, Pennock AT, Pelvic apophyseal avulsion fractures: a retrospective review of 228 cases, J Pediatr Orthop, 2015 (PMID: 25321882) · Metzmaker JN, Pappas AM, Avulsion fractures of the pelvis, Am J Sports Med, 1985 (PMID: 4051093)



Dr. Morand