Céphalée cervicogénique et névralgie d'Arnold

Bloc du grand nerf occipital · Infiltration sous repère anatomique

INDICATIONS & NIVEAU DE PREUVE

Preuves : Traitements non pharmacologiques et pharmacologiques d'abord. L'anesthésique local seul est une alternative préférable, car l'ajout de cortisone n'a pas démontré de gain d'efficacité ni de durée.

Avant d'infiltrer : Exclure un défect crânien (craniotomie = contre-indication propre). Traitements conservateurs en première intention.

Guidage & alternatives : L'ASRA suggère d'envisager l'échographie ; un essai a montré un meilleur soulagement à 4 semaines avec un bloc échoguidé en C2.

PROTOCOLE PHARMACOLOGIQUE

Produit & dose : 1,5 à 3 mL de lidocaïne 1–2 % (sans épinéphrine) ; si cortisone ajoutée : Dépo-Medrol 40 à 80 mg.

Aiguille : 25 à 30 G ; avancer de 3–4 mm ou jusqu'au périoste puis reculer de 1 mm ; aspirer avant d'injecter.

Fréquence : Minimum 3 mois entre deux injections (3–4/an max). Éviter dans les 3 mois précédant une arthroplastie.

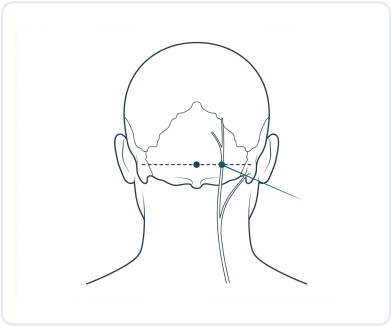

REPÈRES ANATOMIQUES & TECHNIQUE

Au tiers médial de la ligne reliant la protubérance occipitale externe et la mastoïde, juste en dedans du pouls de l'artère occipitale.

RISQUES & PRÉCAUTIONS PROPRES AU SITE

Alopécie et atrophie cutanée (environ 2 % avec Dépo-Medrol 80 mg, davantage avec le Kenalog), parfois permanentes. Contre-indication propre : défect crânien (craniotomie).

Règles communes : Exclure infection cutanée ou articulaire, fracture ou hypersensibilité. Anticoagulants/antiplaquettaires poursuivis (ASRA). Aviser le patient : poussée 24–48 h (3–25 %), rougeur faciale (≤ 15 %), hyperglycémie (surveiller ≥ 48 h si diabète), dépigmentation/atrophie locale. Repos relatif 48–72 h ; reconsulter si aggravation > 72–96 h, fièvre ou rougeur ; suivi à 2–6 semaines.

Références : Pan W et al., Curr Pain Headache Rep, 2021 · Dougherty C, Curr Pain Headache Rep, 2014 · Barmherzig R, Kingston W, Curr Neurol Neurosci Rep, 2019 · Benzon HT et al. (ASRA), Reg Anesth Pain Med, 2025 (Nerve Blocks) · Kissoon NR et al., Clin J Pain, 2022 · Stern JI et al., Headache, 2022 · Blumenfeld A et al., Headache, 2015 · Lambru G et al., Headache, 2012 · Eyigor C, Uyar M, Complications of Occipital Nerve Block

Dr Morand