Arthrose acromio-claviculaire

Articulation acromio-claviculaire · Infiltration sous repère anatomique

INDICATIONS & NIVEAU DE PREUVE

Preuves : Option de deuxième ligne après échec du traitement conservateur.

Avant d'infiltrer : Modification des activités, AINS oraux ou topiques, physiothérapie.

Guidage & alternatives : Guidage échographique préférable : précision de 68 % sous repère anatomique contre 94 % sous échographie.

PROTOCOLE PHARMACOLOGIQUE

Produit & dose : Kenalog 10 à 20 mg + 0,5 à 1 mL de lidocaïne 1 % (l'articulation ne contient qu'environ 1,2 mL).

Aiguille : 25 G, 1 à 1,5 po.

Fréquence : Minimum 3 mois entre deux injections (3–4/an max). Éviter dans les 3 mois précédant une arthroplastie.

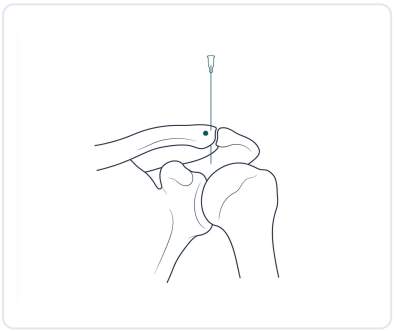

REPÈRES ANATOMIQUES & TECHNIQUE

Palper l'interligne acromio-claviculaire, insérer l'aiguille perpendiculairement par voie supérieure ou antéro-supérieure ; ressentir le ressaut au passage de la capsule.

RISQUES & PRÉCAUTIONS PROPRES AU SITE

Petit volume articulaire (~1,2 mL) : ne pas forcer l'injection pour éviter l'extravasation sous-cutanée et l'atrophie locale.

Règles communes : Exclure infection cutanée ou articulaire, fracture ou hypersensibilité. Anticoagulants/antiplaquettaires poursuivis (ASRA). Aviser le patient : poussée 24–48 h (3–25 %), rougeur faciale (≤ 15 %), hyperglycémie (surveiller ≥ 48 h si diabète), dépigmentation/atrophie locale. Repos relatif 48–72 h ; reconsulter si aggravation > 72–96 h, fièvre ou rougeur ; suivi à 2–6 semaines.

Références : Aly AR et al., Br J Sports Med, 2015 · Creech-Organ JA et al., Am Fam Physician, 2023 · Haas R et al., JAMA Intern Med, 2026 · Mall NA et al., Am J Sports Med, 2013 · Edelson G et al., J Shoulder Elbow Surg, 2014

Dr Morand