Bursite olécrânienne aseptique

Bourse olécrânienne · Infiltration sous repère anatomique

INDICATIONS & NIVEAU DE PREUVE

Preuves : Compression + AINS, ponction seule et ponction + cortisone ont donné des taux de résolution similaires à 4 semaines.

Avant d'infiltrer : Compression, protection des appuis et AINS de courte durée de préférence. Indication plus raisonnable : bursite inflammatoire (goutte, polyarthrite).

Guidage & alternatives : Ponction puis injection dans la bourse ; exclure formellement une bursite septique avant toute cortisone.

PROTOCOLE PHARMACOLOGIQUE

Produit & dose : Kenalog 40 mg dans 1 mL de lidocaïne.

Aiguille : Calibre non précisé dans les sources † (aiguille de ponction adaptée, pansement compressif ensuite).

Fréquence : Minimum 3 mois entre deux injections (3–4/an max). Éviter dans les 3 mois précédant une arthroplastie.

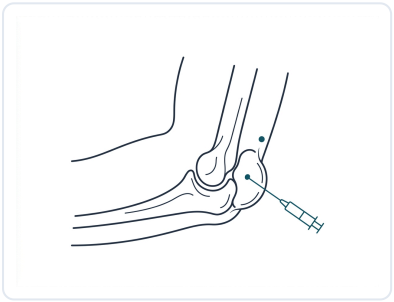

REPÈRES ANATOMIQUES & TECHNIQUE

Ponction directe de la bourse olécrânienne distendue après asepsie stricte, puis injection intrabursale et pansement compressif.

RISQUES & PRÉCAUTIONS PROPRES AU SITE

Atrophie cutanée (10,9 % contre 0 %), infection secondaire et douleur chronique rapportées.

Règles communes : Exclure infection cutanée ou articulaire, fracture ou hypersensibilité. Anticoagulants/antiplaquettaires poursuivis (ASRA). Aviser le patient : poussée 24–48 h (3–25 %), rougeur faciale (≤ 15 %), hyperglycémie (surveiller ≥ 48 h si diabète), dépigmentation/atrophie locale. Repos relatif 48–72 h ; reconsulter si aggravation > 72–96 h, fièvre ou rougeur ; suivi à 2–6 semaines.

Références : Benzon HT et al. (ASRA), Reg Anesth Pain Med, 2025 · Kim JY et al., Clin Orthop Relat Res, 2016 · Hegmann KT et al. (ACOEM), J Occup Environ Med, 2013 · Khodaee M, Am Fam Physician, 2017 · Sayegh ET, Strauch RJ, Arch Orthop Trauma Surg, 2014 · Weinstein PS et al., Ann Rheum Dis, 1984

Dr Morand