Syndrome du canal carpien

Canal carpien · Infiltration sous repère anatomique

INDICATIONS & NIVEAU DE PREUVE

Preuves : Amélioration des symptômes jusqu'à 6 mois ; aucun avantage sur l'attelle de nuit entre 6 mois et 5 ans.

Avant d'infiltrer : Attelle de nuit en position neutre. Chirurgie si récidive après une deuxième injection, ou d'emblée si atrophie thénarienne.

Guidage & alternatives : Échoguidage préférable si disponible (meilleurs scores de symptômes ; jusqu'à 9 % de pénétration du nerf médian sous repère anatomique).

PROTOCOLE PHARMACOLOGIQUE

Produit & dose : Dépo-Medrol 20 mg + 0,5 à 1 mL de lidocaïne 1 % (40–80 mg dans l'essai d'Atroshi).

Aiguille : 25 G, 1 à 1,5 po.

Fréquence : Minimum 3 mois entre deux injections (3–4/an max). Éviter dans les 3 mois précédant une arthroplastie.

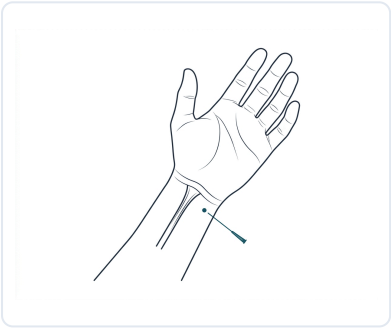

REPÈRES ANATOMIQUES & TECHNIQUE

Repères (sources discordantes) : 1 cm en amont du pli distal du poignet, du côté ulnaire du tendon du long palmaire, aiguille inclinée à 30–45° vers la paume.

RISQUES & PRÉCAUTIONS PROPRES AU SITE

Lésion du nerf médian : arrêter immédiatement et rediriger l'aiguille en cas de paresthésie.

Règles communes : Exclure infection cutanée ou articulaire, fracture ou hypersensibilité. Anticoagulants/antiplaquettaires poursuivis (ASRA). Aviser le patient : poussée 24–48 h (3–25 %), rougeur faciale (≤ 15 %), hyperglycémie (surveiller ≥ 48 h si diabète), dépigmentation/atrophie locale. Repos relatif 48–72 h ; reconsulter si aggravation > 72–96 h, fièvre ou rougeur ; suivi à 2–6 semaines.

Références : Pujalte GGA et al., Am Fam Physician, 2024 (Part II) · Creech-Organ JA et al., Am Fam Physician, 2023 · Ashworth NL et al., Cochrane Database Syst Rev, 2023 · Sadler KP et al. (AAOS), Am Fam Physician, 2025 · Wipperman J, Penny ML, Am Fam Physician, 2024 · Yang FA et al., Sci Rep, 2021 · Katz JN, Simmons BP, N Engl J Med, 2002 · Atroshi I et al., Ann Intern Med, 2013 · Kleopa KA, Ann Intern Med, 2015

Dr. Morand