Ténosynovite de De Quervain

1er compartiment dorsal · Infiltration sous repère anatomique

INDICATIONS & NIVEAU DE PREUVE

Preuves : Résolution dans 84 % des cas contre 31 % chez les témoins.

Avant d'infiltrer : Associer à une attelle du pouce pendant 3–4 semaines en première intention.

Guidage & alternatives : Meilleur en méta-analyse en réseau, mais sans différence clinique dans deux essais directs.

PROTOCOLE PHARMACOLOGIQUE

Produit & dose : Dépo-Medrol ou Kenalog 20 mg + 0,5 à 2 mL de lidocaïne 1 %.

Aiguille : 25 G, 1 à 1,5 po.

Fréquence : Minimum 3 mois entre deux injections (3–4/an max). Éviter dans les 3 mois précédant une arthroplastie.

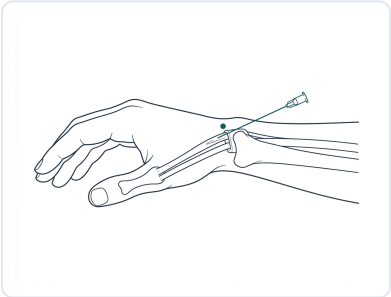

REPÈRES ANATOMIQUES & TECHNIQUE

Poignet en légère déviation ulnaire ; aiguille presque parallèle aux tendons, juste en aval de la styloïde radiale (dans la gaine, jamais dans le tendon).

RISQUES & PRÉCAUTIONS PROPRES AU SITE

Hypopigmentation ou atrophie cutanée fréquente (70–79 % des patients à 3 mois dans un essai) ; prévenir le patient avant le geste.

Règles communes : Exclure infection cutanée ou articulaire, fracture ou hypersensibilité. Anticoagulants/antiplaquettaires poursuivis (ASRA). Aviser le patient : poussée 24–48 h (3–25 %), rougeur faciale (≤ 15 %), hyperglycémie (surveiller ≥ 48 h si diabète), dépigmentation/atrophie locale. Repos relatif 48–72 h ; reconsulter si aggravation > 72–96 h, fièvre ou rougeur ; suivi à 2–6 semaines.

Références : Benzon HT et al. (ASRA), Reg Anesth Pain Med, 2025 · Pujalte GGA et al., Am Fam Physician, 2024 (Part II) · Challoumas D et al., JAMA Netw Open, 2023 · Creech-Organ JA et al., Am Fam Physician, 2023 · Currie KB et al., JAMA, 2022 · Shin YH et al., Orthop Traumatol Surg Res, 2020 · Kuo YC et al., PM R, 2024

Dr Morand