Autre ténosynovite du poignet

Extenseur ulnaire du carpe, syndrome de l'intersection · Infiltration sous repère anatomique

INDICATIONS & NIVEAU DE PREUVE

Preuves : Données limitées ; réservée aux formes réfractaires au traitement conservateur.

Avant d'infiltrer : Repos, modification des activités, attelle et AINS.

Guidage & alternatives : Guidage échographique préférable pour le syndrome de l'intersection.

PROTOCOLE PHARMACOLOGIQUE

Produit & dose : Dépo-Medrol 20 mg + 0,5 mL de lidocaïne 1 %.

Aiguille : 25 G.

Fréquence : Minimum 3 mois entre deux injections (3–4/an max). Éviter dans les 3 mois précédant une arthroplastie.

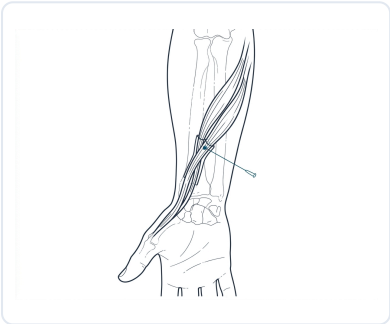

REPÈRES ANATOMIQUES & TECHNIQUE

Syndrome de l'intersection : au croisement du long abducteur et du court extenseur du pouce au-dessus des extenseurs radiaux (environ 4–6 cm en amont du poignet). Injecter dans la gaine.

RISQUES & PRÉCAUTIONS PROPRES AU SITE

Ruptures partielles de l'extenseur ulnaire du carpe rapportées dans une petite série.

Règles communes : Exclure infection cutanée ou articulaire, fracture ou hypersensibilité. Anticoagulants/antiplaquettaires poursuivis (ASRA). Aviser le patient : poussée 24–48 h (3–25 %), rougeur faciale (≤ 15 %), hyperglycémie (surveiller ≥ 48 h si diabète), dépigmentation/atrophie locale. Repos relatif 48–72 h ; reconsulter si aggravation > 72–96 h, fièvre ou rougeur ; suivi à 2–6 semaines.

Références : Pujalte GGA et al., Am Fam Physician, 2024 (Part II) · Crimmins CA, Jones NF, Ann Plast Surg, 1995

Dr Morand