Articulation radiocarpienne

Arthrose (#74, Niveau C †) · Polyarthrite (#96, Niveau A) · Goutte (#97, Niveau A)

INDICATIONS & NIVEAU DE PREUVE

Preuves : Amélioration à court et long terme dans la polyarthrite (certitude élevée selon l'ASRA).

Avant d'infiltrer : Exclure une arthrite septique par ponction si doute clinique (#96, #97).

Guidage & alternatives : L'ASRA suggère d'offrir l'échographie pour les petites articulations du poignet et de la main.

PROTOCOLE PHARMACOLOGIQUE

Produit & dose : Kenalog 40 mg au poignet (Kenalog 10–20 mg pour une articulation métacarpo-phalangienne ou interphalangienne proximale).

Aiguille : 25 G, 25 mm (ou 21–23 G).

Fréquence : Minimum 3 mois entre deux injections (3–4/an max). Éviter dans les 3 mois précédant une arthroplastie.

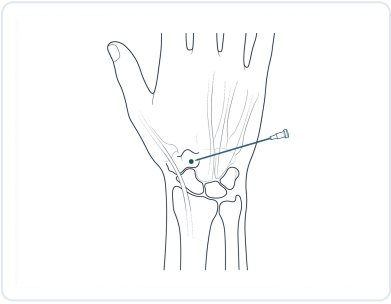

REPÈRES ANATOMIQUES & TECHNIQUE

Voie dorsale : repérer la fossette radio-scapho-lunaire (juste en aval du tubercule de Lister), aiguille perpendiculaire.

RISQUES & PRÉCAUTIONS PROPRES AU SITE

Éviter l'injection dans les tendons extenseurs adjacents ; dépigmentation ou atrophie dorsale possible.

Règles communes : Exclure infection cutanée ou articulaire, fracture ou hypersensibilité. Anticoagulants/antiplaquettaires poursuivis (ASRA). Aviser le patient : poussée 24–48 h (3–25 %), rougeur faciale (≤ 15 %), hyperglycémie (surveiller ≥ 48 h si diabète), dépigmentation/atrophie locale. Repos relatif 48–72 h ; reconsulter si aggravation > 72–96 h, fièvre ou rougeur ; suivi à 2–6 semaines.

Références : Benzon HT et al. (ASRA), Reg Anesth Pain Med, 2025 · Kampen WU et al. (EANM), Eur J Nucl Med Mol Imaging, 2022 · d'Ailly PN et al., Trials, 2023 · Urits I et al., Pain Ther, 2020

Dr. Morand