# Lésion du TFCC

**Complexe fibrocartilagineux triangulaire · Infiltration sous repère anatomique**

## INDICATIONS & NIVEAU DE PREUVE

**Preuves :** Option pour les cas rebelles au traitement conservateur.

**Avant d'infiltrer :** Immobilisation, repos relatif et analgésiques.

**Guidage & alternatives :** Guidage échographique préférable pour les petites articulations du poignet.

## PROTOCOLE PHARMACOLOGIQUE

**Produit & dose :** Dépo-Medrol 20 mg + 0,5 mL de lidocaïne 1 %.

**Aiguille :** 25 G.

**Fréquence :** Minimum 3 mois entre deux injections (3–4/an max). Éviter dans les 3 mois précédant une arthroplastie.

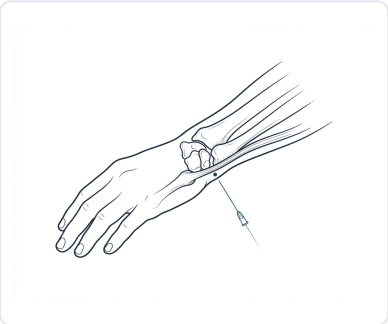

## REPÈRES ANATOMIQUES & TECHNIQUE

Jonction ulno-carpienne, aiguille insérée juste sous le tendon de l'extenseur ulnaire du carpe, poignet en déviation radiale et avant-bras en pronation.

### RISQUES & PRÉCAUTIONS PROPRES AU SITE

Proximité de la branche sensitive dorsale du nerf ulnaire et du tendon de l'extenseur ulnaire du carpe.

**Règles communes :** Exclure infection cutanée ou articulaire, fracture ou hypersensibilité. Anticoagulants/antiplaquettaires poursuivis (ASRA). Aviser le patient : poussée 24–48 h (3–25 %), rougeur faciale (≤ 15 %), hyperglycémie (surveiller ≥ 48 h si diabète), dépigmentation/atrophie locale. Repos relatif 48–72 h ; reconsulter si aggravation > 72–96 h, fièvre ou rougeur ; suivi à 2–6 semaines.

**Références :** Pujalte GGA et al., Am Fam Physician, 2024 (Part II)



Dr. Morand