Rhizarthrose (trapézo-métacarpienne)

Base du pouce · Infiltration sous repère anatomique

INDICATIONS & NIVEAU DE PREUVE

Preuves : Pas de bénéfice contre placebo selon l'ASRA ; une méta-analyse en réseau de 2025 rapporte toutefois un effet à moyen terme (cortisone et acide hyaluronique). Soulagement ~1 fois sur 2, récidive fréquente en 1–2 ans.

Avant d'infiltrer : Attelle du pouce (SMD 0,70), AINS et thérapie de la main en première intention.

Guidage & alternatives : Échoguidage préférable pour les petites articulations de la main.

PROTOCOLE PHARMACOLOGIQUE

Produit & dose : Dépo-Medrol 20 mg + 0,5 mL de lidocaïne 1 %.

Aiguille : 25 G.

Fréquence : Minimum 3 mois entre deux injections (3–4/an max). Éviter dans les 3 mois précédant une arthroplastie.

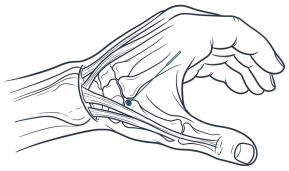

REPÈRES ANATOMIQUES & TECHNIQUE

Palper l'interligne trapézo-métacarpien à la base du pouce dans la tabatière anatomique, pouce maintenu en abduction complète.

RISQUES & PRÉCAUTIONS PROPRES AU SITE

Proximité de la branche superficielle du nerf radial et de l'artère radiale dans la tabatière anatomique.

Règles communes : Exclure infection cutanée ou articulaire, fracture ou hypersensibilité. Anticoagulants/antiplaquettaires poursuivis (ASRA). Aviser le patient : poussée 24–48 h (3–25 %), rougeur faciale (≤ 15 %), hyperglycémie (surveiller ≥ 48 h si diabète), dépigmentation/atrophie locale. Repos relatif 48–72 h ; reconsulter si aggravation > 72–96 h, fièvre ou rougeur ; suivi à 2–6 semaines.

Références : Benzon HT et al. (ASRA), Reg Anesth Pain Med, 2025 · Pujalte GGA et al., Am Fam Physician, 2024 (Part I) · Currie KB et al., JAMA, 2022 · Challoumas D et al., J Hand Surg Eur Vol, 2025

Dr. Morand