Doigt à ressaut

Poulie A1 · Infiltration sous repère anatomique

INDICATIONS & NIVEAU DE PREUVE

Preuves : Succès de 56 % contre 17 % à 4 semaines.

Avant d'infiltrer : Attelle, AINS et thérapie pendant 4–6 semaines ; infiltration d'emblée en cas de blocage sévère.

Guidage & alternatives : Aucun avantage démontré de l'échographie.

PROTOCOLE PHARMACOLOGIQUE

Produit & dose : Dépo-Medrol ou Kenalog 20 mg (plutôt que 5–10 mg) + 1 mL de lidocaïne 1 %.

Aiguille : 25 G, 1 à 1,5 po.

Fréquence : Minimum 3 mois entre deux injections (3–4/an max). Éviter dans les 3 mois précédant une arthroplastie.

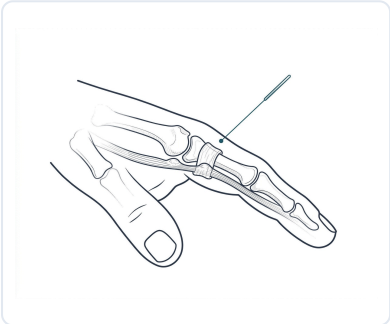

REPÈRES ANATOMIQUES & TECHNIQUE

Face palmaire, juste en aval de la tête du métacarpien ; aiguille inclinée à 30° vers le nodule de la poulie A1 (dans la gaine, sans piquer le tendon).

RISQUES & PRÉCAUTIONS PROPRES AU SITE

Chez le diabétique, succès moindre (63 % contre 86 %) : discuter la chirurgie tôt. Risque rare de rupture tendineuse si injection intratendineuse.

Règles communes : Exclure infection cutanée ou articulaire, fracture ou hypersensibilité. Anticoagulants/antiplaquettaires poursuivis (ASRA). Aviser le patient : poussée 24–48 h (3–25 %), rougeur faciale (≤ 15 %), hyperglycémie (surveiller ≥ 48 h si diabète), dépigmentation/atrophie locale. Repos relatif 48–72 h ; reconsulter si aggravation > 72–96 h, fièvre ou rougeur ; suivi à 2–6 semaines.

Références : Benzon HT et al. (ASRA), Reg Anesth Pain Med, 2025 · Pujalte GGA et al., Am Fam Physician, 2024 (Part I) · Currie KB et al., JAMA, 2022 · Baumgarten KM et al., J Bone Joint Surg Am, 2007 · Braffett BH et al., Diabetes Care, 2025

Dr Morand