Syndrome douloureux du grand trochanter

Bourse trochantérienne · Infiltration sous repère anatomique

INDICATIONS & NIVEAU DE PREUVE

Preuves : L'éducation avec exercices fait mieux que l'infiltration à 8 et à 52 semaines ; l'infiltration fait mieux que l'observation à 8 semaines seulement.

Avant d'infiltrer : 8 semaines d'éducation et d'exercices de renforcement des abducteurs en première intention.

Guidage & alternatives : La scopie n'apporte rien ; la technique sous repère anatomique reste la méthode de choix avec une aiguille d'au moins 2 po.

PROTOCOLE PHARMACOLOGIQUE

Produit & dose : Dépo-Medrol ou Kenalog 40 mg + 5 mL de lidocaïne 1 %.

Aiguille : 22 à 25 G, 1,5 à 3,5 po selon la morphologie.

Fréquence : Minimum 3 mois entre deux injections (3–4/an max). Éviter dans les 3 mois précédant une arthroplastie.

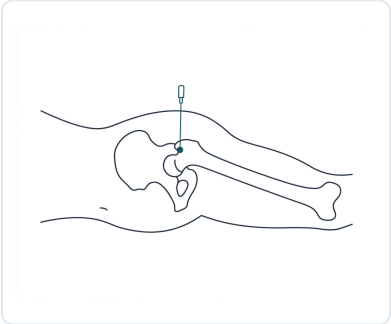

REPÈRES ANATOMIQUES & TECHNIQUE

Décubitus latéral sur le côté sain, hanche fléchie à 30–50°. Aiguille perpendiculaire au point le plus sensible jusqu'au contact osseux du grand trochanter, puis retrait de 2–3 mm.

RISQUES & PRÉCAUTIONS PROPRES AU SITE

Injection trop superficielle dans le tissu adipeux si aiguille trop courte (atrophie graisseuse).

Règles communes : Exclure infection cutanée ou articulaire, fracture ou hypersensibilité. Anticoagulants/antiplaquettaires poursuivis (ASRA). Aviser le patient : poussée 24–48 h (3–25 %), rougeur faciale (≤ 15 %), hyperglycémie (surveiller ≥ 48 h si diabète), dépigmentation/atrophie locale. Repos relatif 48–72 h ; reconsulter si aggravation > 72–96 h, fièvre ou rougeur ; suivi à 2–6 semaines.

Références : Webb CW et al., Am Fam Physician, 2024 · Mellor R et al., BMJ, 2018 · Cohen SP et al., BMJ, 2009 · Mitchell WG et al., Rheumatol Int, 2018

Dr. Morand