Articulation tibio-talienne

Arthrose (#152, Niveau C) · Goutte ou pyrophosphate (#163, Niveau A)

INDICATIONS & NIVEAU DE PREUVE

Preuves : Arthrose : séries de cas seulement ; bénéfice rarement au-delà de 3 mois. Acide hyaluronique et PRP sans bénéfice cliniquement pertinent.

Avant d'infiltrer : Pour #163 : ponction préalable si une infection est possible.

Guidage & alternatives : Précision de 85–100 % sous repère anatomique.

PROTOCOLE PHARMACOLOGIQUE

Produit & dose : Dépo-Medrol ou Kenalog 40 mg + 2 à 4 mL de lidocaïne 1 %.

Aiguille : 22 à 25 G, 1,5 po.

Fréquence : Minimum 3 mois entre deux injections (3–4/an max). Éviter dans les 3 mois précédant une arthroplastie.

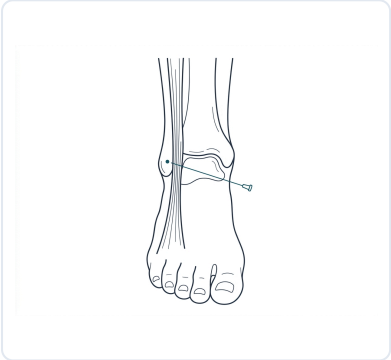

REPÈRES ANATOMIQUES & TECHNIQUE

Pied en flexion plantaire ; point d'entrée antéro-médial entre la malléole médiale et le tendon du tibial antérieur, aiguille dirigée vers l'arrière au-dessus du dôme talien.

RISQUES & PRÉCAUTIONS PROPRES AU SITE

Atteinte neurovasculaire (artère tibiale antérieure / nerf fibulaire profond) si l'entrée est trop latérale ; poussée douloureuse dans 4,6 % des cas.

Règles communes : Exclure infection cutanée ou articulaire, fracture ou hypersensibilité. Anticoagulants/antiplaquettaires poursuivis (ASRA). Aviser le patient : poussée 24–48 h (3–25 %), rougeur faciale (≤ 15 %), hyperglycémie (surveiller ≥ 48 h si diabète), dépigmentation/atrophie locale. Repos relatif 48–72 h ; reconsulter si aggravation > 72–96 h, fièvre ou rougeur ; suivi à 2–6 semaines.

Références : Anderson SE et al., Foot Ankle Int, 2019 · Wilcox J et al., Am Fam Physician, 2026 · Vannabouathong C et al., Foot Ankle Int, 2018 · Shibuya N et al. (ACFAS), J Foot Ankle Surg, 2020 · Paget LDA et al., Clin Orthop Relat Res, 2023 · Wechalekar MD et al., Cochrane Database Syst Rev, 2013

Dr Morand