Conflit antérieur ou postérieur de la cheville

Récessus antérieur ou postérieur · Infiltration sous repère anatomique

INDICATIONS & NIVEAU DE PREUVE

Preuves : 90 % de bénéfice initial et 59 % au-delà de 6 mois dans une série sous guidage sans groupe placebo.

Avant d'infiltrer : AINS, modification des activités, attelle ou bandage et physiothérapie.

Guidage & alternatives : Guidage préférable : aucune technique sous repère anatomique validée n'a été repérée †.

PROTOCOLE PHARMACOLOGIQUE

Produit & dose : Dépo-Medrol 40 mg avec bupivacaïne 0,5 %.

Aiguille : Aiguille adaptée sous contrôle échographique ou scopique.

Fréquence : Minimum 3 mois entre deux injections (3–4/an max). Éviter dans les 3 mois précédant une arthroplastie.

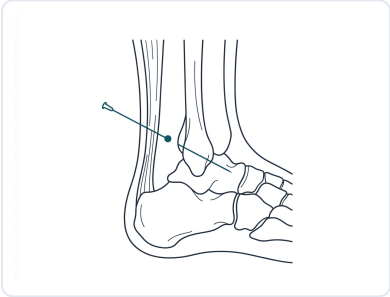

REPÈRES ANATOMIQUES & TECHNIQUE

Guidage échographique ou scopique recommandé pour cibler le récessus conflictuel antérieur ou postérieur.

RISQUES & PRÉCAUTIONS PROPRES AU SITE

Nerf fibulaire superficiel en antéro-latéral ; paquet neurovasculaire tibial postérieur en postéro-médial.

Règles communes : Exclure infection cutanée ou articulaire, fracture ou hypersensibilité. Anticoagulants/antiplaquettaires poursuivis (ASRA). Aviser le patient : poussée 24–48 h (3–25 %), rougeur faciale (≤ 15 %), hyperglycémie (surveiller ≥ 48 h si diabète), dépigmentation/atrophie locale. Repos relatif 48–72 h ; reconsulter si aggravation > 72–96 h, fièvre ou rougeur ; suivi à 2–6 semaines.

Références : Grice J et al., Foot Ankle Int, 2017 · Zbojniewicz AM, Pediatr Radiol, 2019 · Morancie NA et al., Am Fam Physician, 2025 · Saito A, Kikuchi S, Foot Ankle Int, 1998 · Smyth NA et al., Am J Sports Med, 2013

Dr. Morand