FICHE MÉDECIN · INFILTRATION SOUS REPÈRE ANATOMIQUE

#165 · PIED NIVEAU B ⚠

À ÉVITER SI NON INFLAMMATOIRE

Fasciite plantaire

Insertion du fascia plantaire · Infiltration sous repère anatomique

INDICATIONS & NIVEAU DE PREUVE

Preuves : Gain sous le seuil cliniquement pertinent avant 1 mois, nul de 1 à 6 mois. À éviter dans la talalgie non inflammatoire selon l'ASRA 2025.

Avant d'infiltrer : Étirements du fascia et du mollet, orthèses préfabriquées, bandage, attelle de nuit. Alternatives préférables à moyen terme : ondes de choc ou PRP.

Guidage & alternatives : Résultats équivalents par palpation et sous échographie.

PROTOCOLE PHARMACOLOGIQUE

Produit & dose : Dépo-Medrol ou Kenalog 40 mg + 2 mL de lidocaïne 1 %.

Aiguille : 25 G, 1,5 po.

Fréquence : Minimum 3 mois entre deux injections (3–4/an max). Éviter dans les 3 mois précédant une arthroplastie.

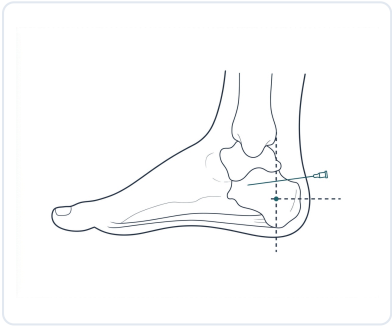

REPÈRES ANATOMIQUES & TECHNIQUE

Abord médial : aiguille perpendiculaire au point le plus sensible du tubercule calcanéen médial, injection au contact du fascia profond (jamais directement par la plante).

RISQUES & PRÉCAUTIONS PROPRES AU SITE

Rupture du fascia plantaire (2,4 %) et atrophie du coussinet adipeux plantaire.

Règles communes : Exclure infection cutanée ou articulaire, fracture ou hypersensibilité. Anticoagulants/antiplaquettaires poursuivis (ASRA). Aviser le patient : poussée 24–48 h (3–25 %), rougeur faciale (≤ 15 %), hyperglycémie (surveiller ≥ 48 h si diabète), dépigmentation/atrophie locale. Repos relatif 48–72 h ; reconsulter si aggravation > 72–96 h, fièvre ou rougeur ; suivi à 2–6 semaines.

Références : Benzon HT et al. (ASRA), Reg Anesth Pain Med, 2025 · Wilcox J et al., Am Fam Physician, 2026 · David JA et al., Cochrane Database Syst Rev, 2017 · Schneider HP et al. (ACFAS), J Foot Ankle Surg, 2018 · Cooper MT, JAMA, 2023 · Morrissey D et al., Br J Sports Med, 2021 · Whittaker GA et al., BMC Musculoskelet Disord, 2019 · Ball EM et al., Ann Rheum Dis, 2013

Dr Morand