Première métatarso-phalangienne

Hallux rigidus (#169, Niveau C) · Podagre / goutte (#179, Niveau A)

INDICATIONS & NIVEAU DE PREUVE

Preuves : Hallux rigidus : 92 % de bénéfice initial, 14 % au-delà de 3 mois, chirurgie chez 55 % en 2 ans. Acide hyaluronique supérieur au Kenalog à J28 et J56 dans un essai.

Avant d'infiltrer : Hallux rigidus : chaussure à semelle rigide ou à bascule, orthèses. Podagre (#179) : ponction préalable si infection possible.

Guidage & alternatives : Aucune différence clinique entre échographie et repères anatomiques.

PROTOCOLE PHARMACOLOGIQUE

Produit & dose : Dépo-Medrol ou Kenalog 20 mg + 1 mL de lidocaïne 1 %.

Aiguille : 25 G, 1 po.

Fréquence : Minimum 3 mois entre deux injections (3–4/an max). Éviter dans les 3 mois précédant une arthroplastie.

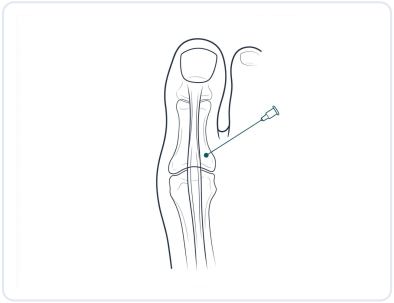

REPÈRES ANATOMIQUES & TECHNIQUE

Voie dorsale, juste en dehors du tendon du long extenseur de l'hallux ; exercer une traction axiale sur l'orteil et insérer l'aiguille à 60°.

RISQUES & PRÉCAUTIONS PROPRES AU SITE

Lésion du nerf cutané dorso-médial si le point d'entrée est placé en dedans du tendon.

Règles communes : Exclure infection cutanée ou articulaire, fracture ou hypersensibilité. Anticoagulants/antiplaquettaires poursuivis (ASRA). Aviser le patient : poussée 24–48 h (3–25 %), rougeur faciale (≤ 15 %), hyperglycémie (surveiller ≥ 48 h si diabète), dépigmentation/atrophie locale. Repos relatif 48–72 h ; reconsulter si aggravation > 72–96 h, fièvre ou rougeur ; suivi à 2–6 semaines.

Références : Wilcox J et al., Am Fam Physician, 2026 · Wechalekar MD et al., Cochrane Database Syst Rev, 2013 · Grice J et al., Foot Ankle Int, 2017 · Yee G, Lau J, Foot Ankle Int, 2008 · Pons M et al., Foot Ankle Int, 2007 · Emami Razavi SZ et al., Foot Ankle Int, 2021 · Hunt KJ, Foot Ankle Int, 2015

Dr. Morand