Névrome de Morton

Espace inter-métatarsien · Infiltration sous repère anatomique

INDICATIONS & NIVEAU DE PREUVE

Preuves : Bénéfice à 3 mois dans un essai échoguidé, nul à 12 mois ; peu ou pas de différence en analyse groupée.

Avant d'infiltrer : Chaussures à avant-pied large, éviter les talons hauts, appuis rétro-capitaux.

Guidage & alternatives : Aucune différence d'efficacité entre guidage échographique et repère anatomique.

PROTOCOLE PHARMACOLOGIQUE

Produit & dose : Dépo-Medrol ou Kenalog 20 mg + 1 mL de lidocaïne 1 %.

Aiguille : 25 G, 1 à 1,5 po.

Fréquence : Minimum 3 mois entre deux injections (3–4/an max). Éviter dans les 3 mois précédant une arthroplastie.

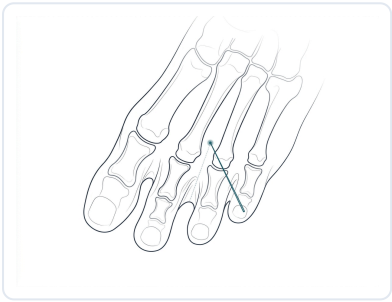

REPÈRES ANATOMIQUES & TECHNIQUE

Abord dorsal entre les têtes métatarsiennes de l'espace atteint, aiguille inclinée à 45°, sans dépasser la zone de plénitude plantaire.

RISQUES & PRÉCAUTIONS PROPRES AU SITE

Atrophie cutanée dorsale, atrophie du coussinet plantaire si injection trop profonde, hypopigmentation.

Règles communes : Exclure infection cutanée ou articulaire, fracture ou hypersensibilité. Anticoagulants/antiplaquettaires poursuivis (ASRA). Aviser le patient : poussée 24–48 h (3–25 %), rougeur faciale (≤ 15 %), hyperglycémie (surveiller ≥ 48 h si diabète), dépigmentation/atrophie locale. Repos relatif 48–72 h ; reconsulter si aggravation > 72–96 h, fièvre ou rougeur ; suivi à 2–6 semaines.

Références : Wilcox J et al., Am Fam Physician, 2026 · Cooper MT, JAMA, 2023 · Thomson CE et al., J Bone Joint Surg Am, 2013 · Matthews BG et al., Cochrane Database Syst Rev, 2024 · Thomas JL et al., J Foot Ankle Surg, 2009 · Mahadevan D et al., Bone Joint J, 2016 · Edwards DS, Cochrane Clinical Answers, 2024

Dr. Morand